

# 今月の症例 画像診断

お の たかふみ はら ひろ こ こやま たかし あや くにひこ みやざき おさむ  
小野貴史<sup>※1</sup>・原 裕子<sup>※1</sup>・小山 貴<sup>※1</sup>・綾 邦彦<sup>※2</sup>・宮崎 治<sup>※3</sup>

※1：倉敷中央病院 放射線診断科

※2：同 小児科

※3：国立成育医療研究センター 放射線診療部

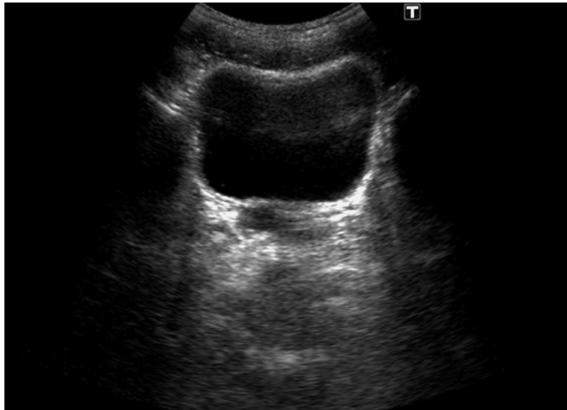

図1A 骨盤部超音波検査（3年前）

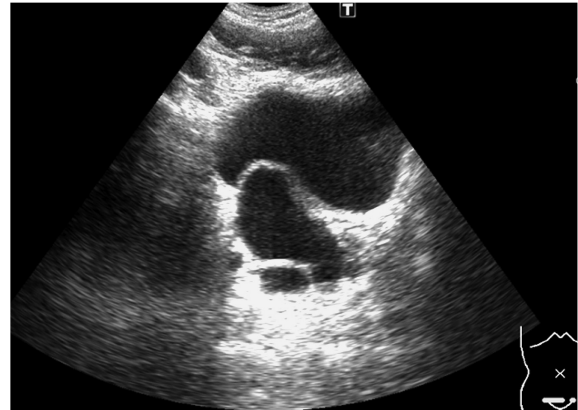


図1B 骨盤部超音波検査（今回）

- 症例**▶ 10歳代前半，男児
- 主訴**▶ なし（骨盤内偶発病変）
- 現病歴**▶ 7歳時に学校検尿での蛋白尿を契機として右腎欠損を指摘され，以後は定期外来でフォロー中だった。今回，定期検査で施行された超音波で骨盤腔内に異常が指摘された。
- 既往歴・家族歴**▶ 特記事項なし
- 身体所見**▶ 明らかな異常なし
- 血液検査所見**▶ 明らかな異常なし
- 設問**▶ 当院で施行した腹部超音波の骨盤部レベル水平断像（図1A：3年前，B：今回）を提示する。考えられる疾患は何か？

（解答・画像所見・解説は本誌をご覧ください）